Autores: Blanco Taboada, Ana Laura[1]; Castilla Yélamo, Javier[2]; Pereira Delgado, Consuelo[3], Poyato Borrego, Manuel[4], Delgado Romero, Sofía[5]; Rodríguez Carrillo, María[6].

1. Residente de segundo año de Medicina Interna del hospital San Juan de Dios de Aljarafe. Bormujos (Sevilla)
2. Residente de cuarto año de Medicina Interna del hospital San Juan de Dios de Aljarafe. Bormujos (Sevilla)
3. Especialista de Medicina Interna del hospital San Juan de Dios de Aljarafe. Bormujos (Sevilla)
4. Especialista de Medicina Interna del Hospital Comarcal de la Merced. Osuna. (Sevilla).
5. Residente de quinto año de Medicina interna del hospital San Juan de Dios de Aljarafe. Bormujos. (Sevilla).
6. Residente de segundo año de Medicina de Familia del Hospital San Juan de Dios de Aljarafe. Bormujos. Sevilla.

TÍTULO: Manifestación conjunta de crisis hipertensiva, enfermedad cerebrovascular y livedo reticularis.

1.RESUMEN Y PALABRAS CLAVE

Presentamos el caso de una paciente de cincuenta y dos años, con múltiples factores cardiovasculares, mal control tensional con afectación en órganos diana (retinopatía hipertensiva), que presenta diversos episodios neurológicos, el primero predominantemente con déficit motor y el segundo con déficit sensitivo. Además de los episodios neurológicos destaca una afectación dermatológica compatible con livedo reticularis. Ante esta sintomatología, en una paciente joven con alto riesgo vascular y la recurrencia de los episodios isquémicos cerebrovasculares en el contexto de crisis hipertensivas, junto con las lesiones dermatológicas nos encontramos ante un posible Síndrome de Sneddon. Se trata de una vasculopatía con afectación de arterias de pequeño y mediano calibre, de muy baja incidencia. El tratamiento sigue basándose en el

control de los factores cardiovasculares, incidiendo en el control tensional, tratamiento antiplaquetario y en ciertos casos, tratamiento anticoagulante; siendo necesario en algunas ocasiones recurrir a intervenciones quirúrgicas como la angioplastia.

PALABRAS CLAVE: Accidente isquémico cerebrovascular, crisis hipertensiva, livedo reticularis.

2.INTRODUCCIÓN

El síndrome de Sneddon se trata de una causa rara de vasculopatía trombótica con afectación de arterias de pequeño y mediano calibre, caracterizado por la aparición clínica de livedo racemosa junto con eventos cerebrovasculares isquémicos. Es una enfermedad crónica, progresiva, arterio-oclusiva de etiología desconocida.[2] También pueden estar involucrados otros órganos; entre ellos suele causar hipertensión arterial sistémica, patología cardíaca (enfermedad isquémica, infarto de miocardio, valvulopatía), trombosis venosa e incluso muerte fetal. [3]

Este síndrome es raro con una incidencia estimada de cuatro de un millón por año y afecta principalmente a mujeres jóvenes con un inicio medio en la tercera década de la vida.[1] Está fuertemente asociado con la presencia de anticuerpos antifosfolípidos. Los anticuerpos antifosfolípidos están elevados en más de la mitad de los casos, pero su papel en la patogénesis o asociación con esta vasculopatía sigue sin estar claro. En un cuadro de demencia en pacientes jóvenes también debe investigarse exhaustivamente para descartar la posibilidad de encontrarnos ante este síndrome. Los hallazgos típicos de la piel, la resonancia magnética y la angiografía son pruebas que nos pueden ayudar al diagnóstico.[4]

3. DESCRIPCIÓN DEL CASO CLÍNICO

Se trata de una paciente de 52 años sin alergias medicamentosas conocidas, fumadora de más de un paquete al día y exbebedora habitual, con hipertensión

arterial mal controlada con afectación en órgano diana (retinopatía esclero-hipertensiva), dislipemia y síndrome metabólico, con hipertiroidismo y crisis gotosas de repetición.

Ingresó en nuestro centro a cargo de Medicina Interna en Junio de 2009 por un cuadro neurológico motor con hemiparesia de miembro superior izquierdo (MSI) compatible con una enfermedad cerebrovascular aguda de pequeño vaso. En tratamiento habitual con Atenolol 50 mg/día, Ácido acetil salicílico 300 mg/día, Atorvastatina 40 mg, Higrotona 50 mg/dia, Manidipino y alprazolam 0,5 mg.

Tras ese ingreso acudió a revisión en consultas externas a los tres meses, manteniendo discreta hemiparesia izquierda, con disminución de la agudeza visual y cefalea asociada. Continuaba fumando, con buen control tensional y dieta adecuada, tomando correctamente toda su medicación.

Tras un año de seguimiento, persistía la clínica con cierta hemiparesia, más acentuada en miembro superior izquierdo, con pérdida de equilibrio y lateralización hacia la izquierda y cuadros autolimitados de parestesias, asociado a cefalea intensa, disminución de agudeza visual y afectación dérmica en miembros inferiores compatibles con livedo reticularis.

A la exploración física, la paciente presentaba buen estado general, normocoloreada, bien hidratada y perfundida. A la auscultación cardiaca, rítmica, sin soplos ni roces. No soplos carotídeos. Buen murmullo vesicular bilateral sin ruidos patológicos. Disminución de fuerza III/V en miembro superior izquierdo; sin otra focalidad neurológica. No signos de trombosis venosa profunda en miembros inferiores, sin edemas, con pulsos periféricos palpables.Presencia de lesiones compatibles con livedo reticularis en miembros inferiores.

Ante el cuadro descrito, se decide valoración por dermatología, oftalmología y la realización de las siguientes pruebas diagnósticas:

-Analítica de sangre: Hemograma, bioquímica, perfil abdominal normal.

Perfil lipídico: Triglicéridos 300 mg/dl, colesterol total 291 mg/dl, HDL 34 mg/dl, LDL 216 mg/dl.

Factor reumatoide, crioglobulinas, anticuerpos antinucleares, anticuerpos antifosfólipos negativos. Proteinograma normal.

-Analítica de orina: Sin hallazgos. Microalbuminuria negativa.

-Electrocardiograma: Ritmo sinusal sin alteraciones de la repolarización.

-Radiografía de Tórax: índice cardiotorácico normal, sin signos de condensación ni derrame.

-Doppler de troncos supraaórticos: Mínimo engrosamiento del complejo medio intimal en ambos glomus carotídeos, sin signos de calcificación. Flujo y dirección normal, con morfología y velocidades normales en todos los vasos.

-Ecocardiografía transtorácica: sin anomalías estructurales. FEVI conservada.

En Noviembre de 2017 vuelve a sufrir un episodio brusco de acorchamiento en hemicuerpo izquierdo (facio-braquio-crural) de varios días de evolución, coincidiendo con una crisis hipertensiva (190/100 mmHg). Ante ello, se decide la realización de las siguientes pruebas complementarias:

-TC sin contraste de cráneo: El sistema ventricular y los espacios cisternales dentro de los límites de la normalidad en cuanto a tamaño para la edad del paciente y el grado de atrofia cortico subcortical que presenta. El tronco del encéfalo muestra una morfología y densidad normales. Presencia de infartos lacunares crónicos en centros semiovales frontal izquierdo y parietales bilaterales. Disminución de la densidad en sustancia blanca periventricular y profunda que afecta a centros semiovales de manera bilateral y simétrica, compatible con enfermedad isquémica de pequeño vaso. No se observan lesiones hemorrágicas intra ni extraaxiales.

-Resonancia magnética: Discreto grado de atrofia cortical sin predominio por lóbulos específicos. Espacios cisternales aumentados sin alteraciones. Se observan lesiones escasamente confluentes, hiperintensas en T2 en la sustancia blanca subcortical profunda, y en centros semiovales sin edema ni efecto masa asociados de localización frontoparietal. Lesiones periventriculares que predominan en regiones periariales. Las lesiones muestran un patrón vascular y sugieren enfermedad isquémica de pequeño vaso/enfermedad cerebrovascular crónica. Tronco del encéfalo de morfología e intensidad de

señal normales. Cerebelo de aspecto normal sin apreciar lesiones. No existen lesiones ocupantes de espacio ni desplazamiento de estructuras.

4.DIAGNÓSTICO INICIAL Y POSIBLE DIAGNÓSTICO DIFERENCIAL

Ictus isquémico lacunar sensitivo puro hemisférico derecho en paciente con múltiples factores de riesgo cardiovasculares, livedo reticularis y microangiopatía craneal.

El diagnóstico diferencial deberá realizarse con lupus eritematoso, síndrome antifosfolípido, crioglobulinemias, panarteritis nodosa, paraprotinemias, vasculitis livedoide, émbolos de colesterol y ateroesclerosis.

5.EVOLUCIÓN

Ante la recurrencia de los episodios cerebrovasculares de origen isquémico en una paciente joven con múltiples factores de riesgo cardiovasculares, se decide derivación al departamento de Neurología de nuestra área, donde se completa el estudio con las siguientes pruebas complementarias:

-Doppler de troncos supraaórticos: Severa ateromatosis en la bifurcación carotídea izquierda y el origen de la arteria carótida interna izquierda que condiciona una estenosis hemodinámicamente significativa y severa. En la bifurcación carotídea derecha también se objetivan placas estenosantes aunque no llegan a condicionar estenosis hemodinámicamante significativa. Arterias vertebrales permeables con flujo arterial a dirección normal.

-Angio-TC de troncos supraaórticos: A nivel de ambas carótidas comunes se objetiva una luz replecionada correctamente sin defectos ni áreas de estenosis, con paredes lisas. En la arteria carótida interna izquierda se visualiza una placa mixta con predominio del componente blando con una longitud aproximada de 8,9 mm y que comienza a aproximadamente 5,5 mm de la bifurcación carotídea. En el área de mayor estenosis se estima un porcentaje de estenosis de aproximadamente el 65%. El resto de arteria carótida interna presenta un calibre normal sin áreas de estenosis, replecionándose adecuadamente con el contraste. En el lado derecho a nivel de la carótida interna proximal justo a nivel

de la bifurcación carotídea se objetiva una placa mixta con predominio del componente de calcio que condiciona estenosis de aproximadamente del 55%. El resto de la carótida interna derecha presenta un calibre normal sin áreas de estenosis con discreta elongación en su porción distal. Hipoplasia de la arteria vertebral izquierda con aumento de calibre de la arteria vertebral derecha de forma compensatoria.

-MAPA: Patrón No Dipper. Tensión arterial (TA) 24 horas: 129,3/72 mmHg; TA media durante el día 131,3/72,7 mmHg; TA media durante la noche 122,3/69,5 mmHg.

Ante los datos descritos en las pruebas complementarias, y dada la estenosis crítica severa carotídea bilateral, con expresión de pérdida transitoria de visión del ojo izquierdo, se decidió ingreso en Neurocirugía del hospital Virgen del Rocío para la realización de arteriografía.

En la arteriografía se visualizó una estenosis del 95% en el origen de la arteria carótida interna derecha y una estenosis del 97% de la arteria carótida interna izquierda que se trató mediante angioplastia y stenting.

Actualmente la paciente se encuentra asintomática, no ha referido nuevos cuadros neurológicos, y se pautó tratamiento en relación al control de sus factores de riesgo cardiovasculares y doble antiagregación, decidiéndose alta con revisión en las consultas de Neurología con el siguiente tratamiento: ácido acetil salicílico 100 mg, clopidogrel 75 mg, atorvastatina 80 mg, enalapril/hidroclorotiazida 20/25 mg, venlafaxina 75 mg, mirabegron 50 mg.

Se revisó por Dermatología, diagnosticándose de lesiones compatibles con livedo reticularis, sin realización de biopsia cutánea.

Ante los cuadros repetidos isquémicos neurológicos en nuestra paciente joven, la aparición concomitante de livedo reticularis y el cuadro hipertensivo asociado, podría tratarse de un posible Sídrome de Sneedon con anticuerpos antifosfolípidos negativos.

Diagnóstico final: Enfermedad cerebrovascular crónica con estenosis crítica de ambas arterias carotídeas internas en paciente con múltiples factores de

riesgo cardiovasculares y síndrome metabólico. Posible Síndrome de Sneedon con livedo reticularis.

6.DISCUSIÓN

El síndrome de Sneddon se trata de una causa rara de vasculopatía trombótica con afectación de arterias de pequeño y mediano calibre, caracterizado por la aparición clínica de livedo racemosa junto con eventos cerebrovasculares isquémicos.[2]

Presentamos este caso clínico, dada la coincidencia de accidentes isquémicos cerebrovasculares de repetición junto con la aparición de livedo reticularis en una paciente mujer joven, en el contexto de crisis hipertensivas.

La importancia de este caso clínico también radica en la rareza de esta patología (Sd de Sneedon), siendo una patología de baja prevalencia, y por tanto, de interés.

La etiopatogenia del síndrome de Sneddon es poco conocida. Se sugiere la existencia de un patrón de herencia autosómico dominante, aunque la base etiopatogénica es desconocida. Tampoco se ha podido establecer una relación definitiva entre el consumo de tabaco y el uso de anticonceptivos orales, aunque si hay una asociación clara relacionada con una mayor incidencia de hipertensión arterial y valvulopatía mitral y aórtica en estos pacientes. El accidente vascular cerebral es la manifestación neurológica más frecuente, siendo la afectación de la arteria cerebral media más frecuente que la de la arteria cerebral posterior. Hay otras formas de expresión neurológica del síndrome de Sneddon; como son el accidente vascular transitorio, la crisis comicial y, en casos muy evolucionados, la demencia vascular. Algunos autores han descrito la cefalea y el vértigo como manifestaciones propias del síndrome de Sneddon y que suelen preceder a las manifestaciones típicamente cerebrovasculares.[5] En nuestra paciente la clínica de cefalea casi siempre se ha mantenido en las distintas revisiones clínicas.

El mecanismo patogénico de las lesiones vasculares cerebrales no está claro y probablemente es múltiple. Se sabe que los vasos cerebrales están afectados por una hiperplasia intimal no inflamatoria.[5]

La livedo reticularis, con afectación de extremidades inferiores, nalgas y tronco, es un signo constante y progresivo, y que suele ser en la mayoría de los pacientes el primer síntoma. La asociación de síndrome antifosfolípido y síndrome de Sneddon ha sido muy discutida en los últimos años y permanece sin aclarar. La mayoría de autores piensan que sólo representa un fenómeno asociado, y esto justificaría que no sea frecuente en estos pacientes.[5]

Como pruebas complementarias no hay ninguna prueba de confirmación absoluta, pero sí que cobran especial interés el uso del TC craneal y la Resonancia magnética nuclear; siendo también el estudio histológico cutáneo de especial relevancia.

La resonancia magnética nuclear cerebral pone de manifiesto múltiples lesiones isquémicas, incluso en la mayoría de pacientes en que el estudio mediante TC es normal, y que se visualizan como hiperintensas en T2 e hipointensas en T1. Aunque inespecífica, la asociación de infartos córtico-subcorticales extensos con hiperintensidad de sustancia blanca en T2, que respeta ganglios basales y lesiones en el cerebelo, es sugestivo de síndrome de Sneddon.[5]

Para encontrar los hallazgos histológicos que originan el cuadro, las muestras de piel deben de ser tomadas del área central blanquecina de la livedo y no de la periferia; aunque en nuestra paciente no se ha tomado la muestra por parte de Dermatología.

No existen en la literatura médica series comparativas de los diferentes tratamientos utilizados en el síndrome de Sneddon, aunque existe coincidencia en la seguridad del tratamiento con antiagregantes plaquetarios.[5] El uso de corticoides orales o inmunosupresores no han demostrado prevenir los eventos cerebrovasculares, incluso pueden producir un empeoramiento del cuadro.

Como principal agravante de la enfermedad, es fundamental el control de la hipertensión, así como de los demás factores de riesgo cardiovascular.

Como marcador pronóstico, se ha visto una correlación entre los niveles séricos de colesterol y el grado de progresión clínica. Posiblemente, además, existan factores hormonales que influyan en la enfermedad, lo que podría explicar el predominio en mujeres y el empeoramiento de los síntomas con anticonceptivos orales o el embarazo.[6]

Por tanto, es muy importante en estos pacientes el buen control de los factores cardiovasculares, seguimiento a largo plazo con tratamiento antihipertensivo y antiplaquetario, junto con controles y medición de la presión arterial ambulatoria.

7.BIBLIOGRAFÍA

1. Stephan Forchhammer, MD; Gisela Metzler, MD, and Kamran Ghoreschi, MD. Long-term follow-up of early-onset Sneddon síndrome: A case report. JAAD Case REP. 2018 Oct; 4(9): 880-882.
2. Orac A; Artenie A; Toader MP; Harnagea R; Dinu-Mitrofan D; Grigorovici M; Ungureanu G. Sneddon síndrome: rare disease or under diagnosed clinical entity? Review of the literatura related to a clinical case. Rev Med Chir Soc Med Nat lasi. 2014. Jul-Sep; 118(3):654-60
3. Macário F; Macário MC; Ferro A; Gonçalves F; Campos M; Marques A. Sneddon's síndrome: a vascular systemic disease with kidney involvement?. Nephron. 1997; 75(1):94-7
4. Giorgio Fabiani; Raul Marins, Filho; Gelson Luis Koppe; Zeferino Demartini, Jr; and Luana Antunes Maranha Gatto. Cognitive and psychriatic changes as first clinical presentation in Sneddon síndrome. Dement Neuropsychol. 2018 Apr-Jun; 12(2): 216-219
5. J. Robert i Olalla, A. Vidaller Palacín, G. Rufi Rigaa, B. Sanuy Jiménez, S. Garrido Pérez, A. Charte González. Síndrome de Sneddon. Unitat de Diagnostic i Seguiment d' Inmunologia Clinica i Allergies. Servei de Medicina Interna. Institut Universitari Dexeus. Barcelona. Septiembre 2000. Vol. 36. Num 4. Páginas 121-154
6. L. Vallés, M. González, I. Polo, R. Rivera, F. Vanaclocha. Síndrome de Sneddon. Med Cutan Iber Lat Am 2010;38(1):37-40

8.ANEXOS

1. Livedo reticularis

2. Livedo reticularis

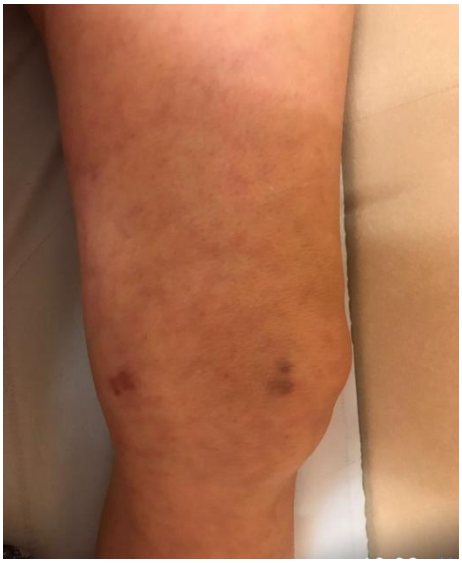

3. Angioplastia arteria carótida interna derecha